DIE CHIRURGISCHE THERAPIE DER BRONCHIEKTASEN IM KINDESALTER

von

Robert Romming

aus

Fürth

Digitized by the Internet Archive
in 2026

https://archive.org/details/IA41548407_0004

Aus der Chirurgischen Klinik mit Poliklinik
der Universität Erlangen-Nürnberg
Direktor: Prof. Dr. med. G. Hegemann

DIE CHIRURGISCHE THERAPIE DER BRONCHIEKTASEN IM KINDESALTER

Inaugural-Dissertation
zur Erlangung der Doktorwürde
der Hohen Medizinischen Fakultät
der Friedrich-Alexander-Universität
Erlangen-Nürnberg

vorgelegt
von
Robert Romming
aus
Fürth

Gedruckt mit Erlaubnis der Medizinischen
Fakultät der Universität Erlangen-Nürnberg

UNIV.
LEIDEN
BIBL.

Dekan: Prof. Dr. Dr. H. Pauly

Refernent: Priv.-Doz. Dr. K. Schwemmle

Co - Referent: Prof. Dr. G. Hegemann

Tag der mündlichen Prüfung: 3.4.1973

Herrn Priv. Doz. Dr. med. K. Schwemmle danke ich sehr herzlich für die Anregung dieser Arbeit, für ihre Durchsicht und die Erstattung des Berichtes.

Herrn Professor Dr. med. G. Hegemann, Direktor der Chirurgischen Universitätsklinik Erlangen, danke ich für die Übernahme des Coreferates.

Inhaltsverzeichnis

	Seite
Einleitung	1
1. Einteilung der Bronchiektasen	2
angeborene Bronchiektasen	2
erworbene Bronchiektasen	5
2. Pathologie	7
3. Bakteriologie	1o
4. Symptomatik	1o
5. Diagnosestellung	12
6. Lokalisation	14
7. Chirurgische Therapie	
Operationskriterien	14
8. Eigenes Krankengut	17
a) Präoperative Vorbereitung	18
b) Operative Therapie	19
c) Postoperative Betreuung	2o
d) Operations-Komplikationen	21
e) Nachuntersuchung	22
9. Besprechung	34
1o. Zusammenfassung	36
11. Anhang	37
Krankenblatt-Nummern	
Literaturverzeichnis	

DIE CHIRURGISCHE THERAPIE DER BRONCHIEKTASEN IM KINDESALTER

Nachdem GLUCK 1881 beim Kaninchen mit Erfolg einen ganzen Lungenflügel exstirpiert hatte, nahm er 1899 bei einem Jungen mit schweren Bronchiektasen eine Teilresektion des linken Oberlappens und eine Lobektomie des linken Unterlappens vor.

GARRE und LENHARTZ berichten 19o7 über mehrere Kranke, bei denen in einem zweizeitigen Verfahren zuerst der Gefäßstiel unterbunden und dann einige Tage später der Lappen mit Erfolg entfernt wurde. Dieses zweizeitige Vorgehen wurde zur Verhütung schwerer Infektionen und der Bronchusfistel von SAUERBRUCH übernommen. Er wies auch nach, daß die früher angewandten Einengungsverfahren bei der Behandlung der Bronchiektasen nicht ausreichen und eine Heilung nur durch Wegnahme des erkrankten Lungenlappens zu erreichen ist.

Die entscheidende Wende in der operativen Technik trat aber ein, als BRUNN zum einzeitigen Verfahren zurückkehrte und den Thorax nicht mehr wie Sauerbruch luftdicht abschloß, sondern durch eine Bülau-Drainage die Restlunge zur frühzeitigen Ausdehnung zwang. Durch diese Blähung der Lunge zeigte er, daß bei fehlendem Hohlraum eine ernste

Pleurainfektion bei einzeitigem Vorgehen nicht eintritt.

Weitere Verbesserungen brachten RIENHOFF 1933 durch die getrennte Versorgung der Gefäße und Bronchien und CHURCHILL und BELSEY 1939 mit ihrem Verfahren der Teilresektion. Damit erreichten sie unter Umgehung der vollständigen Lobektomie, daß nach Entfernung der erkrankten Abschnitte möglichst viel gesundes Lungengewebe erhalten bleibt.

Intensive präoperative Vorbereitung, verbesserte Operationstechnik, intratracheale Narkose in Verbindung mit Curare konnten inzwischen die Operationsletalität bis auf 1,5 % (COOLEY) senken.

EINTEILUNG DER BRONCHIEKTASEN

Die Bronchiektasen werden nach der Entstehungsursache, nach der Form oder nach dem Krankheitsverlauf eingeteilt. Die pathologisch-anatomische Einteilung unterscheidet zylindrische und sackartige Bronchiektasen. Für die Klinik ist eine Trennung in angeborene und erworbene Erweiterungen wichtig.

ANGEBORENE BRONCHIEKTASEN

Die Entscheidung, ob angeboren oder erworben, ist nicht einfach zu treffen, weil die Entwicklung der Lunge mit der Geburt noch nicht abgeschlossen ist, sondern bis in die ersten Lebensjahre hinein an-

dauert (ENGEL). So kann die Lunge bei der Geburt ein normales Bild zeigen und erst später die Aussprossung des Bronchialbaumes infolge Dysembryoplasie gehemmt sein. Die Veränderungen sind dann nicht konnatal festzustellen, wohl aber kongenital angelegt. Als schwere Mißbildungen der frühesten Embryonalzeit gelten Agenesien, Aplasien und Hypoplasien der Trachea und der Bronchien. Für eine angeborene Fehlbildung spricht die Tatsache, daß klassische Bronchialerweiterungen oft mit echten Lungenzysten kombiniert vorkommen.

Nicht selten bestehen auch Mißbildungen anderer Organe, die zur Annahme berechtigen, daß die Bronchiektasen in erster Linie kongenital bedingt sind. So konnte KARTAGENER bei 649 Sektionen von Bronchiektatikern in 35,1 % Mißbildungen in Form von pluriglandulären Insuffizienzen, Pneumatisationshemmungen der Warzenfortsätze und Stirnhöhlen, Herzvitien sowie Skelettmißbildungen nachweisen. Diese Autoren sind der Ansicht, daß das gleichzeitige Vorkommen von Bronchiektasen und Sinusitiden auf eine koordinierte, konstitutionell bedingte Entwicklungshemmung an zwei verschiedenen Stellen des Respirationstractus hinweist, welches für das Haften der Entzündung an beiden Orten verantwortlich zu machen ist.

Ähnlich verhält es sich mit dem Vorkommen von Bronchiektasen und zystischer Pankreasfibrose. Zuerst wies FANCONI 1944 auf dieses Zusammentreffen hin. Ausführlich wurden die Zusammenhänge zwischen Bronchiektasen und dieser pancreatitis congenitale cystica (Mucoviscidosis) von WISSLER und ZOLLINGER beschrieben. Infolge Fermententartung in den Drüsenzellen ist das Pankreassekret dickflüssig und zäh, stagniert und führt zu zystischen Erweiterungen der Ausführungsgänge. In den Lungen entwickeln sich zylindrische Bronchiektasen beiderseits. Die vermehrte Sekretion ist nicht Folge einer Bronchitis infektiöser oder allergischer Natur, denn die Bronchoskopie läßt meistens eine Entzündung der Schleimhaut vermissen. Es handelt sich hier um eine generalisierte Funktionsstörung der exokrinen Drüsen überhaupt. Das häufigste Symptom dieser Pankreatitis ist die vermehrte Chlor- und Natriumkonzentration im Schweiß. Sie wird mittels Sweat - Test(Fingerabdruck auf einer Agar-Platte) oder der Pilocarbin-Iontophorese nachgewiesen; am einfachsten jedoch dadurch, daß man mit der Zunge über die kindliche Wange schleckt. Man sollte einen solchen Test bei allen Bronchiektatikern durchführen, um bei positivem Ausfall eine Substitutionstherapie für das insuffiziente Pankreas nicht zu versäumen.

Nach MALLORY kommt der Tatsache besondere Bedeutung zu, daß im jungen Kindesalter die Cohnschen Poren noch fehlen und infolgedessen die kollaterale Luftzirkulation nicht möglich ist. Damit ist die Disposition der kindlichen Lunge zur Atelektase und später evtl. zur Fibrose gegeben, die sich am leichtesten in beiden Unterlappen, im rechten Mittellappen und in der Lingula entwickelt, also in den Prädilektionsstellen der Bronchiektasen. Die Atelektase allein bewirkt aber keine Bronchiektasen, eine zusätzliche Infektion ist notwendig, in deren Verlauf es zur stenosierenden, eitrigen und obliterierenden Bronchiolitis kommt.

ERWORBENE BRONCHIEKTASEN

Am häufigsten sind die erworbenen Bronchiektasen, wobei Materialminderwertigkeit der Bronchuswand (Bronchasthenie) eine begünstigende Rolle spielt. Die meistgenannten Ursachen sind frühkindliche Infektionen. Hierbei trifft die Schädigung ein noch unfertiges, primitives Bronchialsystem. Allergische und entzündliche Reaktionen, wie z.B. durch Masern, Keuchhusten und Viruspneumonien hervorgerufen, bewirken eine Kontraktion der Bronchial-

muskulatur, Ödem der Schleimhaut und Hypersekretion.

Ohne Zweifel sind auch noch andere Fakten für die Entstehung dieser Bronchiektasenform verantwortlich, so z.B. ein endogenes Moment, welches UEHLINGER als Bronchialdisposition bezeichnet, pathologische Sekretion und mechanische Ursachen.

Bei vielen Patienten waren chronisch-pneumonische Prozesse vorausgegangen (FANCONI und WALLGREN). Es bleibt jedoch noch zu klären, ob die Bronchien durch Schädigung bei Pneumonien ektatisch werden, oder ob infolge geschädigter Bronchien in schlecht drainierten Lungenteilen wiederholt Entzündungen auftreten.

Ausschlaggebend für eine Sekretansammlung werden Verlegung des Lumens durch entzündliche Ödeme oder durch Fremdkörperaspiration genannt. Bei den Aspirationen im Kleinkindesalter handelt es sich meist nicht um massive, dramatisch ablaufende Erscheinungen, sondern um häufigere Mikroaspirationen.

Bei vollständigem Verschluß mit Atelektase des Lungengewebes kann die Erweiterung ausbleiben, wenn keine Entzündung hinzutritt. Kommt es jedoch zu einer solchen, so führt die Stauung des entzündlichen Sekretes zur Schädigung der Bronchialwand mit Bildung diffuser Erweiterungen. Auch bei unvollständigem Verschluß wie er durch Fremdkörper-

einatmung, Narben, Geschwülste oder Kompression von außen zustande kommt, wird fast regelmäßig eine Bronchialerweiterung nicht nur hinter, sondern auch vor der verengten Stelle gefunden. Die Ursache der Erweiterung der Wand ist letzten Endes aber auch hier in einer Entzündung und Schädigung der Wand zu suchen, da sich in den Bronchialästen hinter der Verengerung sich Keime ansiedeln und eine Bronchitis erzeugen.

Als typische Lokalisation der erworbenen Form gelten die basalen Anteile der Lunge, vornehmlich des linken Unterlappens; ihm folgen die Lingula und der rechte Mittel- und Unterlappen.

PATHOLOGIE

Die intrapulmonalen Luftwege verzweigen sich innerhalb eines feingesponnenen Schwammgerüstes elastischer Fasern. Im gesunden Organ werden diese Fasern im Rhythmus der Atmung gleichmäßig und koordiniert unter dem Einfluß aller an der Einatmung beteiligten Muskeln gespannt, um bei Ausatmung ebenso gleichmäßig wieder in ihre Ausgangsstellung zurückzufedern. Jede Störung dieses Taktes der Spannungsschwingungen führt zu Funktionsverlusten in Lungen und Bronchialbaum. Ist sie vor-

übergehend, so wird sich der Normalzustand wiederherstellen, wenn nicht, kommt es zu bleibenden Strukturumbildungen, bei denen Infektion eine entscheidende Rolle spielt.

Die erworbenen umschriebenen Bronchiektasien führen zu sackförmigen, spindelförmigen oder zylindrischen Erweiterungen der Bronchien, die durch Zusammenschmelzen größere Hohlräume bilden können. Das Lungengewebe ist mehr oder weniger lufthaltig oder schwielig, die Wandinfiltration setzt sich auch in die Umgebung fort. Die befallenen Lungenlappen sind bei den fetalen Formen zum Teil kleiner als normal, derb, luftleer, pigmentlos und auf dem Schnitt von Hohlräumen durchsetzt, die durch Bindegewebe voneinander getrennt werden.

Im funktionell und anatomisch geschädigten Luftweg ist die Selbstreinigung der Wand durch die Ziliarbewegung gehemmt, Schleim und entzündliches Exsudat werden zurückgehalten. BRAUER und LOESCHKE schreiben dem Verlust peristaltischer Bewegungen des Flimmerepithels eine große Bedeutung zu. Er erklärt sich aus der Zerstörung der glatten Muskulatur.

Das Bild der Lungen selbst ist abhängig von der Art und Ausdehnung der bronchiektatischen Prozesse. In schweren Fällen kann die ganze Lunge derb und von Hohlräumen durchsetzt sein. Dabei ist

gelegentlich die Lunge verkleinert (Corrigansche Zirrhose).

Da der Luftgehalt des umgebenden Lungengewebes vermindert ist, kommt es zu einer Sauerstoffuntersättigung des Blutes. Die Durchflußbehinderungen des Blutstromes führen zu einer erhöhten Volumenbelastung des rechten Ventrikels.

Charakteristische Begleitsymptome der Bronchiektasen sind Trommelschlegelfinger und -zehen. Es handelt sich um kolbige Anschwellungen der Endglieder von Fingern und Zehen. Die Nägel sind klauenförmig gekrümmt (Uhrglasform). Röntgenologisch ist meistens eine Verdickung der Endgliedknochen zu sehen. Von P. Marie wurde diese Veränderung als Osteoarthropathie pneumonique hypertrophiante beschrieben. Allerdings können diese Merkmale auch bei anderen mit Stauung einhergehenden Erkrankungen von Herz und Lunge vorkommen. Die durch periostale Wucherungen bedingten Verdickungen sind symmetrisch und schmerzlos; in der Regel sind auch Weichteilverdickungen vorhanden. Über die Ursache ist bis heute nichts Genaues bekannt.

BAKTERIOLOGIE

Der Bakteriengehalt des Bronchialsekretes muß prä- und postoperativ untersucht werden. SZEKELY und FARKAS verglichen 82 Kinder, deren Bronchiektasen als Folge einer zur Zeit ausgeheilten Primärtuberkulose anzusehen sind, mit einer Gruppe von 224 Kindern mit nichttuberkulösen Bronchiektasen. Die Ausscheidung der tuberkulösen Bronchiektasen waren zu 5o % steril, die Qualität der Bakterien in beiden Gruppen verschieden. So dominierten in der tuberkulösen Gruppe die für weniger pathogen gehaltenen Bakterien. In der anderen waren sehr häufig Pneumokokken, haemol. Streptokokken, Staph. aureus, E. coli und Haemophilus influenzae zu finden; seltener kamen Pseudomonas aeroginosa, Proteus vulgaris oder nach Breitbandantibiotikatherapie Candida albicans vor.

SYMPTOMATIK

Der Verdacht auf Bronchiektasien ist gegeben, wenn Kinder wiederholt in kürzeren oder längeren Abständen an respiratorischen Infektionen erkranken oder wenn Blutbeimengungen zu beobachten sind. Tuberkulose oder andere Lungenerkrankungen müssen ausgeschlossen werden.

Die Bronchiektasie kann lange Zeit symptomlos bestehen und macht dann erst ausgesprochene klinische Erscheinungen, wenn Entzündungen der Bronchien hinzukommen. Die Kinder leiden dann an morgendlichen und abendlichen Hustenattacken und bringen zum Teil sehr reichliches, übelriechendes Sputum hervor. Die Güte des Abhustens hängt von den Drainageverhältnissen ab, welche die Infektion dementsprechend beeinflussen. Der Auswurf wird aber von den Kindern meist nicht entleert, sondern verschluckt, wodurch manchmal Erbrechen provoziert wird. Hämoptysen werden besonders bei Fremdkörperaspiration beobachtet.

Das Sputum ist dreischichtig und weist einen unterschiedlichen Keimreichtum auf. Oben setzt sich im Spitzglas eine schleimig-eitrige, in der Mitte eine mehr wässrige und unten eine bröckelig-krümelige Schicht ab. In der untersten Schicht finden sich die Dittrichschen Pfröpfe, die Fettsäurenadeln und zahlreiche Bakterien enthalten.

Nicht nur beim Kartagener - Syndrom sind anamnestisch häufig Infekte der oberen Atemwege und Sinusitiden zu finden. Rezidivierende Bronchopneumonien verschiedener Genese führen bei den Kindern zur Einleitung einer gezielten Diagnostik.

Die Herabsetzung des Allgemeinbefindens ist Ausdruck der toxischen Schädigung durch rezidivierende pulmonale und pleuro-pulmonale Affektionen.

Häufig besteht auch Fieber, das einen intermittierenden, subfebrilen Charakter annehmen kann. Nach Erkältungen und örtlichen Reizen, wie Staub und Witterungseinflüssen, können Schüttelfröste die Folge sein. Während solcher Verschlechterungen besteht Zyanose; manchmal kommen auch Schmerzen hinzu, die auf pleuritische Beteiligung zurückzuführen sind.

Trommelschlegelfinger treten meist erst nach länger bestehenden Bronchiektasen auf und sind keineswegs pathognomonisch.

DIAGNOSESTELLUNG

Die Diagnose stützt sich auf Anamnese, Thoraxübersichtsaufnahme, Bronchographie, bakterielle Untersuchung des Sputums und klinisches Gesamtbild. Die Lungendurchleuchtung im frontalen und sagittalen Strahlengang läßt eine Peribronchitis, verstärkte hilibasale Streifenfelder und segmentäre oder fleckförmige Atelektasen erkennen

und führt damit zur Verdachtsdiagnose. Physikalisch-klinische Untersuchungsmethoden wie Bronchospirometrie ergänzen die diagnostischen Maßnahmen bei älteren Kindern.

Das wichtigste Hilfmittel zur Diagnosestellung ist die Bronchographie mit dem Spezialkatheter nach Mètras. Als Kontrastmittel nimmt man die wasserlösliche Trijodessigsäure (Hydrast). Kurz vorher wird das durch Inhalation mit Tacholiquin verflüssigte Sekret abgesaugt, um exakte Abbildungen zu bekommen. Die Bronchographie weist mit Sicherheit eine Bronchusstenose oder einen Abbruch, eine Verdichtung der Bronchialschleimhaut und die Ausdehnung und Form der Erweiterungen nach. Auch die gesunde Seite muß zur Beurteilung der Operationsfähigkeit bronchographiert werden, da nach einer ausgedehnten Resektionsbehandlung mit verminderter Atemfunktion der kranken Seite die gesunde manchmal nicht mehr bronchographiert werden kann.

Die Prüfung der Atemleistung durch Spirometrie und des Strömungswiderstandes in den Atemwegen durch Ganzkörperplethysmographie gibt nur bei Patienten über 1o Jahren verlässliche Resultate.

LOKALISATION

In etwa 2o % ist nach CHURCHILL die Krankheit auf einen Lappen beschränkt. In 2o (BERARD) bis 4o % (BRUNNER) der Fälle sind in beiden Lungen Erweiterungen nachzuweisen.

Bei Erkrankungen des Unterlappens, der häufigsten Lokalisation, insbesondere links, ist in ca. 6o bis 8o % die Lingula bzw. ein Lingulasegment und rechts in ca. 45 % der Mittellappen mitbefallen(OVERHOLT und LANGER).

CHIRURGISCHE THERAPIE

Operationskriterien

Die Indikation zur Operation muß in Zusammenarbeit mit dem Pädiater und Röntgenologen gestellt werden.

Die operative Therapie ist wegen der geringen Operationsletalität und wegen der Möglichkeit einer völligen Heilung zur Therapie der Wahl geworden. Allgmein gelten als Kriterien wiederholte fieberhafte Infekte, reichlicher Auswurf, Hämoptysen, erhebliche Beeinträchtigung des Allgemeinzustandes und Entwicklungsstörungen(VOIGT).

Ein beidseitiger Befall stellt keine Kontraindikation dar, wobei in erster Sitzung die

schwerer betroffene und in zweiter die leichter erkrankte Seite behandelt werden sollte(DERRA).

Richtlinien zur Resektionsindikation sind:

1.) Umfang und Lokalisation der Bronchial- und Lungenveränderungen.
   a) auf einzelne Lungenabschnitte beschränkte Erkrankung, mit klinischer Symptomatik.
   b) lokalisierte Bronchiektasen mit Atelektase bzw. Schrumpfung des dazugehörigen Lungenabschnittes, auch ohne klinische Symptomatik.
2.) Patienten mit generalisierter Bronchiektasie bei ausgeprägter Betonung des bronchiektatischen Befundes in einem Lappen.
3.) der gute Gesamtzustand des Patienten.

Die pathogenetische Klassifizierung der Bronchiektasen spielt bei der Indikation zur Resektion keine Rolle.

Konservativ behandelt werden alle Fälle von geringfügig entwickelten Erweiterungen sowie generalisierte Fälle.

Das Ziel der operativen Therapie ist eine

minimale Resektion bei möglichst vollkommener Entfernung des kranken Gewebes. Wenn der Prozeß sehr ausgedehnt ist, muß man sich mit der Entfernung der am meisten betroffenen Gebiete,meist des Unterlappens, begnügen.

Um die Heilungsergebnisse und eventuelle Rezidive beurteilen zu können empfiehlt SZEKELY 6 bis 12 Monate nach der Operation eine bronchographische Nachuntersuchung.

Bei Lungenteilresektionen wird der Leerraum durch Ausdehnung der Restlunge meist ohne Schwierigkeit ausgefüllt. Die Pneumonektomie führt jedoch zu einem Erguß, der sich organisiert und somit zwangsläufig das Mediastinum verzieht und die andere Lunge überbläht.

Das Schicksal des kindlichen Bronchiektatikers hängt ab(SMOLENSKI und HUTH)

1. von der späteren Parenchymsklerose
2. vom Emphysem, besonders wenn es diffus ist
3. von der Tonusveränderung im Bronchialsystem (Spasmen der kleinen, Hypo- bzw. Atonien der großen Bronchien) und
4. von einer späteren Herzinsuffizienz.

Bei den Erwachsenen wird das Lungenparenchym in einem Augenblick entfernt, wo die Entwicklung der

Lunge schon definitiv erschöpft ist. Die Lunge des Kindes dagegen hat Wachstumspotenzen erhalten, die Adaptionsmechanismen nach Resektion unterstützen. Das Lungengewebe des Kindes besitzt im Vergleich zu den Erwachsenen eine ausgezeichnete Fähigkeit Verluste des Parenchyms mittels Hypertrophie, d.h. durch Vergrößerung der schon existierenden Lufträume und mittels Hyperplasie, d.h. durch wirklichen Zuwachs von Acini bis zu einem Alter von etwa 15 Jahren zu kompensieren(SERY).

EIGENE FÄLLE

An der Chirurgischen Universitätsklinik Erlangen wurden in den Jahren 1960 bis 1971 17 Kinder, 12 Jungen und 5 Mädchen (eines mit Kartagener - Syndrom) im Alter von 2 bis 13 Jahren wegen Bronchiektasen behandelt. Bei 12 Patienten wurde operativ und bei 3 wegen zu großer Ausdehnung konservativ verfahren. In 2 Fällen konnten vermutete Bronchiektasen bronchographisch nicht verifiziert werden. Der Klinikaufenthalt betrug im Durchschnitt 20 Tage. Die Anamnesendauer lag zwischen 1 und 9 Jahren.

Die Altersverteilung zur Zeit des Klinikaufenthaltes ergab folgendes Bild (insgesamt 17 Fälle):

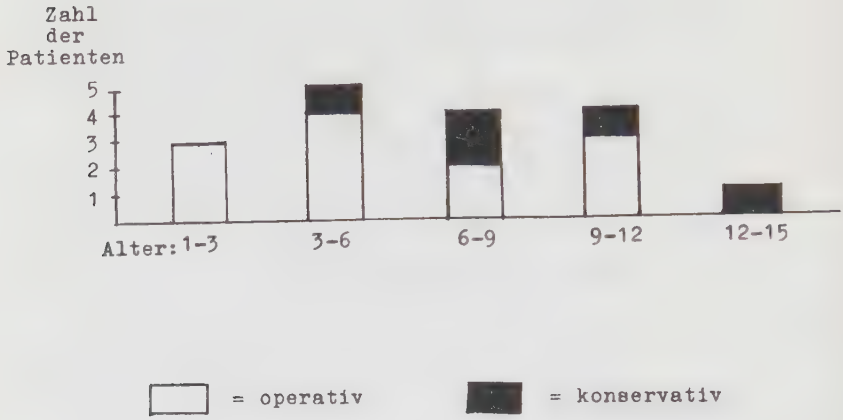

PRÄOPERATIVE VORBEREITUNG

Besonderes Augenmerk legen wir auf die präoperative Vorbehandlung. Mit einer konsequenten Kopftief-Lagerungsdrainage auf extrem schrägen Tischen versuchen wir die Kinder zum Abhusten zu zwingen. Diese Lagerung wird 3 mal tgl. für etwa 3o Minuten angewandt. Manchmal gelingt die Entleerung noch besser bei seitlicher Tieflagerung.Bei Kreislaufgestörten muß die Tieflagerung wegen der auftretenden Atemnot häufiger unterbrochen werden.

Vibrations- und Klopfmassage wirken dabei unterstützend. Durch krankengymnastischer Unterrichtung in Atemgymnastik soll das Kind lernen unnötige Muskelspasmen (z.B. der Hals- und Larynxmuskulatur) zu vermeiden und die Flanken- und Diaphragmaatmung zu verbessern. Außerdem beugt die nicht forcierte, langsame und gleichmäßige Ausatmung einer Kompression der Bronchi und Bronchioli vor.

Diese mechanischen Maßnahmen werden durch Ultraschall- und Überdruckinhalation mit Tacholiquin sinnvoll ergänzt. Die medikamentöse Aerosoltherapie ist jedoch nur nützlich, wenn bei ausreichender Nebeldichte die Teilchengröße zwischen 1 und 8μ liegt.

Wir verzichten zunächst bis zum 5. Tag vor der Operation auf eine Antibiotikagabe. Dann geben wir bis zum Operationstermin das nach vorheriger Testung zweitbeste Antibiotikum. Am Operationstag und bis ca. 5 Tage nach der Operation wird das Mittel, welches im Antibiogramm die größte Wirkungsbreite zeigte, eingesetzt.

OPERATIVE THERAPIE

Die Kinder werden in Endotracheal-Narkose in Seitenlage operiert. Meist wählen wir als Operations-

zutritt die intercostale laterale Thorakotomie im 5. ICR, die einen guten Zugang zu allen Teilen des Lungenhilus ermöglicht. Adhäsionen zwischen der Lunge und der Pleura werden teils stumpf, teils scharf gelöst. Bei diesen Manipulationen kann reichliches Sekret in die Trachea überfließen, welches während der ganzen Operationszeit durch die Anästhesie abgesaugt werden muß, um eine Verschmutzung der kontralateralen Seite zu vermeiden.

Bei unseren operativ behandelten Patienten wurde

in 7 Fällen der li. Unterlappen, davon 3 mal mit Lingula,

in 1 Fall die ganze rechte Lunge,

in 3 Fällen der re. Unterlappen und

in 1 Fall der re. Unter- und Mittellappen entfernt.

POSTOPERATIVE BETREUUNG

Zur Dauerabsaugung legen wir bei Lobektomien eine Doppeldrainage (nach Monaldi und Bülau) im unteren seitlichen Thorax und im 2. oder 3. ICR vorne für ca. 3 bis 5 Tagen unter einem Sog von 15 - 3o cm H_2O an. Bei Pneumonektomien machen wir nur eine Drainage mit einem niedrigen Sog (3 cm H_2O),

die pro Stunde für etwa 2o Minuten geöffnet wird.

Ist eine spontane Entleerung durch Abhusten nicht möglich, saugen wir endotracheal ab, weil sonst durch Sekretstauung pulmonale Komplikationen drohen. Diese Gefahr besteht besonders bei Kindern, bei denen krankhaft veränderte Lungenabschnitte belassen werden mußten.

OPERATIONS-KOMPLIKATIONEN

In zwei Fällen wurde wegen eines Hämatothorax rethorakotomiert. Es handelte sich dabei um diffuse Blutungen aus der lateralen Thoraxwand, wo vorher Verwachsungen der Lunge mit der Pleura gelöst wurden. In einem anderen Fall traten am 34. postoperativen Tag Krampfanfälle und Bewußtseinsverlust auf. Es wurden multiple metastatische Gehirnabszesse diagnostiziert. Nach 2 Tagen klarte das Bewußtsein unter antibiotischer Therapie wieder auf. Sonst gab es keinerlei Operationskomplikationen, insbesondere keine Wundinfektion, keine Bronchusstumpffistel und keinen Todesfall.

NACHUNTERSUCHUNG

Christa W. (Krankenblatt-Nr. 1554), geb. am 1o.8.1957

Im Dez. 196o sinusitis maxillaris links. Konservative Behandlung. Seit Geburt Mikrophthalmus rechts. Einweisung wegen rezidivierender Pneumonie im Jan. 1961. Verdacht auf Bronchiektasen in beiden Unterlappen oder auf Cystenlunge.

Dem damals 4-jährigen Mädchen wurde am 27.2.1961 der rechte Unterlappen entfernt. Durch die präoperative Bronchographie wurden Erweiterungen in anderen Lungenabschnitten ausgeschlossen. Der postoperative Verlauf war völlig komplikationslos.

Die histologische Untersuchung des Operationspräparates zeigte ein erweitertes, buchtenreiches Bronchialsystem mit vielfach unvollständig entwickelten Wandungen.

Bei der Nachuntersuchung 1972 hatte das Mädchen keinerlei subjektive Beschwerden, insbesondere keine Dyspnoe und keine Zyanose. Die Lungen-Röntgenaufnahme ergab keinen Anhaltspunkt für Bronchiektasen.

Das Kind hat sich in der Zwischenzeit vollkommen altersentsprechend entwickelt.

Friedolin B. (4234), geb. am 3.5.195o

Im Januar 196o war der damals 1o-jährige Patient wegen eines rezidivierenden Lungenabszesses links mit einer cutanen Fistel in unsere Klinik gekommen.

Bei der Füllung der Abszeßhöhle über die Fistel ergaben sich traubenartige Aussackungen der Wand, wie bei ausgedehnten Bronchiektasen. Eine Verbindung zum Bronchialbaum war jedoch nicht nachweisbar, auch nicht bei der Bronchographie.

Am 25.2.196o wurde der linke Unterlappen reseziert. Es fanden sich hierbei eine zusätzliche, direkt von der Aorta kommende Arterie (sog. Lungensequestration).

Die histologische Untersuchung des Resektionspräparates hatte eine kongenitale Wabenlunge mit Abszeßhöhle und bronchiektatische Veränderungen ergeben.

Am 34. postoperativen Tag traten plötzlich Krampfanfälle und Bewußtseinsverlust auf. Nach den Ergebnissen der Lumbalpunktion und dem EEG wurde die Diagnose multipler metastatischer Gehirnabszesse gestellt. Unter entsprechender antibiotischer Therapie klarte nach 2 Tagen das Bewußtsein wieder auf und der weitere Verlauf war dann weitgehend unauffällig.

Bei der jetzigen Nachuntersuchung befand sich Herr B. in einem sehr guten Allgemeinzustand. Er klagte über keinerlei Beschwerden und insbesondere gab er keine Folgeerscheinungen der damaligen Gehirnbeteiligung an.

Auf der Röntgenaufnahme war außer einer kleinen Schwarte am linken sinus phrenico-costalis kein pathologischer Befund zu erkennen.

Bei der Lungenfunktionsprüfung ergab sich eine mittlere restriktive Ventilationsstörung mit einer Reduzierung der Vitalkapazität auf 56,5 % des Sollwertes. Die übrigen Werte lagen an der unteren Grenze der Norm.

Im EKG fanden wir einen pathologischen Linkstyp, die Austreibungszeit lag mit o,26 sec noch im Normbereich.

Arno K. (4239), geb. am 6.4.1949
Mit 2 Jahren erkrankte das Kind an Masern mit nachfolgender Pneumonie und pleuritis exsudativa. Atelektasen im rechten Unterlappen.

Mit 2 1/2 Jahren erneuter Klinikaufenthalt wegen akuter Enteritis. Die Röntgenaufnahme zeigte einen verschatteten re. Unterlappen, das Herz war

völlig in die rechte Thoraxhälfte verzogen. Die Untersuchung des reichlichen Auswurfes auf TBC war immer negativ.

Mit 6 Jahren erneuter Krankenhausaufenthalt wegen eines grippalen Infektes und gleichzeitig bestehender Gastroenteritis. Der Lungenbefund war unverändert.

Der präoperative Röntgenbefund ergab 196o eine Verziehung des Mediastinums und eine vollkommene Verlagerung des Herzens nach rechts. Die linke Lunge war im Sinne einer vikariierenden Emphysembildung verstärkt aufgehellt. Die gesamte rechte Lunge zeigte erhebliche Bronchiektasen und hatte keine normale Struktur. Das Bronchogramm bewies traubenförmige Erweiterungen in der ganzen rechten Lunge, besonders massiv jedoch im Unter- und Mittellappen. Auch am linken Unterlappen waren diskrete bronchiektatische Veränderungen nachweisbar.

Im Juni 196o wurde eine rechtsseitige Pneumonektomie durchgeführt.

Die Nachuntersuchung 1972 ergab folgenden grobklinischen Befund: Der Patient kann seinen Beruf als Kaufmann ohne Schwierigkeiten ausüben. Atembeschwerden gibt er bei geringer Belastung an. Der rechte Hemithorax bleibt bei der Atmung

zurück. Keine Trommelschlegelfinger.

Auf der Röntgenübersichtsaufnahme war das Herz und das Mediastinum mehr als handbreit nach rechts verzogen. Die verbleibende rechte Resthöhle war diffus verschattet. Im linken Unterlappen fielen teils streifige teils netzförmige Verschattungen auf.

Die Ergebnisse der Spirometrie sprachen für eine schwere kombinierte restriktive-obstruktive Ventilationsstörung. Die Vitalkapazität war auf 41 %, die Reserveluft auf 15%, der exspiratorische Tiffeneautest auf 25 % und der inspiratorische auf 4o % des Sollwertes reduziert.

Das EKG zeigte links präcordial in V_4-V_6 eine T - Abflachung; die Austreibungszeit war mit o,28 sec noch normal.

Peter L. (17 656), geb. am 2.8.1951

Wegen rezidivierender Bronchitis und Bronchopneumonie war der Junge seit dem 1. Lebensjahr wiederholt in der Erlanger Universitäts-Kinderklinik in Behandlung. 1961 wurden anläßlich einer Bronchographie ausgedehnte Bronchiektasen in beiden Lungen festgestellt. Es kamen erhebliche sackförmige Erweiterungen in beiden Unterlappen sowie im Lingula-

bereich und weniger ausgeprägt auch im rechten Mittellappen zur Darstellung. Wegen zunehmenden Hustens und schleimig-eitrigen Auswurfes wurde der Knabe im Januar 1962 abermals in die Kinderklinik eingeliefert. Es handelte sich um eine Bronchopneumonie bei Bronchiektasen. Ferner bestand eine doppelseitige Sinusitis maxillaris und eine Neurodermitis.

Im Februar 1962 überwies man das Kind in die Chirurgische Universitätsklinik. Eine Operation konnte wegen der bronchographisch nachgewiesenen diffusen Erweiterungen nicht durchgeführt werden.

Der jetzt 21-jährige Mann, von Beruf Dachdecker, ist schwächlich entwickelt. Es bestehen Trommelschlegelfinger und Uhrglasnägel. Über beiden Lungen waren reichlich bronchitische Geräusche und über beiden Unterlappen zusätzlich klingende Rasselgeräusche zu hören. Herr L. ist starker Raucher.

Auf der Röntgen-Übersichtsaufnahme erkannte man in den beiden Unterfeldern, besonders paracardial, streifige Trübungen und in den Mittellappenbereichen streifig-perlschnurartige, zystische Aufhellungen mit einzelnen kleinen Spiegeln. Die Oberfelder waren frei.

In der Lungenfunktionsprüfung stellten wir

wir eine auf 75 % des Sollwertes eingeschränkte Vitalkapazität fest. Der exspiratorische Tiffeneau-Test mit 28,6 % (Sollwert 75,5 %) und der Atemzeitquotient mit 1,96 (normal 1,1 bis 1,2) sprachen für eine schwere obstruktive Ventilationsstörung. Die O_2- Aufnahme war mit 415 ccm bei einem Sollwert von 237 ccm um 175 % vermehrt.

Außer einer an der unteren Normgrenze liegenden Austreibungszeit von o,23 sec war das EKG unauffällig.

Rudolf Sch. (16 285), geb. am 25.2.55
In der Anamnese waren seit dem 3.Lebensjahr 9 mal Pneumonien vorausgegangen. Die Aufnahme in die Universitätskinderklinik erfolgte im Dezember 1961 wegen rezidivierender Pneumonien bei Bronchiektasen, einer beidseitigen hyperplastischen Sinusitis maxillaris und hyperplastischer Rachenmandel. Nach Sanierung der Kieferhöhle und nach der Adenotomie Überweisung in die Chirurgische Klinik am 4. Jan.1962.

Am 16.Jan. 1962 wurden bei dem Jungen der linke Unterlappen und die Lingula reseziert. Auch auf der rechten Seite fanden sich bronchographisch nachgewiesene Erweiterungen und Kaliberschwankungen

der Bronchien im posterobasalen und mediobasalen Unterlappensegment.

Nachuntersuchung 1972: Der in seiner körperlichen Entwicklung stark zurückgebliebene Patient war blaß, zyanotisch und hatte Trommelschlegelfinger und -zehen, außerdem Uhrglasnägel. Er klagte vor allem über Atembeschwerden schon bei geringer Belastung und über einen täglichen Auswurf von ca. 1oo ccm.

Auf der Röntgenübersichtsaufnahme sieht man rechts einen Unter- und Mittellappen mit schrumpfungstendenz, Spiegelbildungen und streifig, teilweise redikuläre, konfluierende Trübungen. Der kaudale Anteil der linken Restlunge ist hochgradig emphysematisch verändert. Das Mediastinum und das Herz ist nach links verzogen. Der linke Sinus phrenico-costalis wird durch Verschwielungen weitgehend aufgebraucht.

Monika H. (59 633), geb. am 7.7.1953
Nach Angaben der Eltern habe das Kind seit 196o Atembeschwerden, bekomme schlecht Luft und sei immer stark verschleimt. Im Sept. 1965 Einweisung in die Universitäts-Kinderklinik wegen rezi-

divierender fieberhafter Infekte. Hier wurde der Verdacht auf Bronchiektasen im Bereich des li. Unterlappens geäußert. Eine Mucoviscidosis als Ursache der Bronchiektasen lag nicht vor.

Am 1o.9.1965 Verlegung in die Chirurgie, wo dem Mädchen am 23.9.1965 der linke Unterlappen entfernt wurde. Bei späteren Kontrollen zeigten sich auch krankhafte Veränderungen in der Lingula, die man 1968 resezierte.

Bei der Nachuntersuchung 1972 fanden sich trotz subjektiver Beschwerdefreiheit erhebliche pathologische Befunde.

Die Thoraxübersichtsaufnahme zeigte ein nach links verzogenes Mediastinum, mit Verschwielungen im oberen und mittleren Mediastinalbereich. Der linke Oberlappen ist streifig verschattet und teilweise geschrumpft.

Die rechte Lunge läßt im Oberlappen ebenfalls Schrumpfungstendenzen erkennen und hat in ihrem ganzen Bereich konfluierende, horizontal verlaufende Verschattungen mit daumenendgliedgroßen Aufhellungen in Projektion auf den Ansatz der 2. vorderen und 5. hinteren Rippe(narbige Veränderungen ?).

In der Spirometrie war die Vitalkapazität mit 49 % erheblich eingeschränkt. Der exspiratorische Tiffeneau-Test mit 52,5 % (Sollwert 78%) und der inspiratorische Tiffeneautest mit 52,5 % (Sollwert 8o-9o %) ergaben pathologische Werte. Die Einschränkungen der Lungenfunktion entsprechen nicht dem Verlust des Unterlappens und der Lingula, sondern dem eines ganzen Lungenflügels.

Das EKG ergab bei einer Frequenz von 1o5 einen überdrehten Rechtstyp mit präcordialer Rechtsverspätung, in der Ableitung nach Nehb ein P-dextrocardiale. Die Austreibungszeit lag mit o,25 sec im Normbereich.

Jörn A. (95 68o), geb. am 26.2.1967

Anamnestisch ging eine rezidivierende Bronchopneumonie voraus. Bei dem damals 2 Jahre alten Jungen wurden im März 1969 bronchographisch Bronchiektasen festgestellt, die sich streng auf den linken Unterlappen beschränkten. Die übrigen Lappen der linken und der rechten Lunge waren vollkommen normal. Die am 1o.April 1969 durchgeführte Resektion des linken Unterlappens verlief komplikationslos.

Das Kind hatte bei der Nachuntersuchung 1972 subjektiv keine Beschwerden und keine pathologischen Befunde.

Auf der Thoraxübersichtsaufnahme sahen wir eine normalgebildete linke Restlunge, rechts geringgradige streifige Trübungen, jedoch keine cystischen Aufhellungen im Sinne von Bronchiektasen. Wegen des jugendlichen Alters war eine Lungenfunktionsprüfung nicht möglich.

Claus H. (96 454), geb. am 9.1o.62

In der Anamnese waren mit 11 Monaten eine spastische Bronchitis und mit 2 Jahren eine Bronchopneumonie vorausgegangen. Am 18.8.1968 wurde das Kind wegen Schmerzen im rechten Unter- und Oberbauch und wegen andauernden Hustens in die Kinderklinik eingewiesen worden.

Die Einweisung in die Chirurgie erfolgte am 2o.8.1968 wegen des Verdachtes auf Bronchiektasen im rechten Unterfeld und auf eine Tracheobronchialfistel. Auf dem Bronchogramm sah man eine Schrumpfung des rechten Unterlappens mit sackförmigen Bronchiektasen. Im Bereich des übrigen Bronchialsystems kamen keine krankhaften Prozesse zur Darstellung.

Am 3o.8.68 wurde dem Jungen der rechte Unterlappen entfernt. Die Operation brachte keine Bestätigung einer Tracheobronchialfistel.

In der ambulanten Nachuntersuchung 1972 konnten wir keine pathologischen Befunde erheben.

Auf dem Röntgenübersichtsbild verliefen rechts entlang dem Mediastinum ausgedehnte Verschwielungen. Der rechte Zwerchfellwinkel war nicht abgrenzbar. Die linke Lunge stellte sich normal dar.

Die Werte der Spirometrie lagen alle im physiologischen Bereich.

Das EKG war außer einem angedeuteten Steiltyp regelrecht.

BESPRECHUNG

Bei den 8 zur Nachuntersuchung erschienenen Kindern wurde in

2 Fällen der rechte Unterlappen,
1 Fall die ganze rechte Lunge,
3 Fällen der linke Unterlappen,
1 Fall der linke Unterlappen und die Lingula entfernt.

In einem Fall wurde konservativ verfahren.

Vor der Operation hatten 6 Kinder rezidivierende Pneumonien durchgemacht; in einem Fall ist das Kind sogar neun mal an einer Bronchopneumonie erkrankt. Weiter finden sich inder Anamnese rezidivierende eitrige Bronchitiden und Entzündungen in den Kieferhöhlen.

Die postoperativen Komplikationen aller 12 operativen Fälle waren gering. Zwei mal mußte wegen Nachblutungen rethorakotomiert werden. Wir hatten keinen Todesfall zu verzeichnen. Postoperatives Empyem oder eine Bronchusstumpffistel sind nicht aufgetreten.

Subjektive Besserung konnte bei 5 der nachuntersuchten Kinder erzielt werden, 3 klagten über Dyspnoe bei geringer Belastung oder über

ständigen Auswurf. Zweimal war eine Diskrepanz zwischen subjektiven Beschwerden und Befund besonders deutlich: Während die Patienten sich zur Zeit der Nachuntersuchung völlig gesund fühlten, ergaben die Untersuchungsergebnisse z.T. erheblich pathologische Werte.

Die präoperativen Veränderungen der übrigen Lunge zeigten nach Entfernung des Hauptherdes eine deutliche Progredienz. Prognostisch waren solche Fälle am günstigsten, bei denen die Bronchiektasen präoperativ streng auf einen Lobus beschränkt blieben.

Zusammen mit anderen Autoren (THIEMANN und SERY) sind wir der Ansicht, daß die operative Therapie der Bronchiektasen im Kindesalter einen guten Erfolg garantiert, wenn es sich um stationäre, auch umfangreichere Formen der Krankheit ohne Generalisationstendenz oder angeborene Minderwertigkeit der Bronchialwand handelt. Bei Kranken mit fehlentwickelter Anlage ihres Bronchialsystems und ihres Lungenparenchyms verschafft die Operation nur eine vorübergehende Besserung. Die Progression wird durch diese Therapie jedoch nicht zum Stillstand gebracht.

ZUSAMMENFASSUNG

In den Jahren 1966 bis 1971 wurden 17 Kinder, 12 Jungen und 5 Mädchen, im Alter von 2 bis 13 Jahren wegen Bronchiektasen behandelt. Bei 12 Patienten wurde operativ und bei 5 wegen zu großer Ausdehnung konservativ verfahren.

Von den 1972 nachuntersuchten 8 Patienten waren 5 vollkommen beschwerdefrei. 2 davon zeigten jedoch trotz subjektiver Besserung Funktionseinbußen in der Atmung und in Progression befindliche generalisierte Bronchiektasen.

A n h a n g

Krankenblatt-Nummern

Christa W. (1554); Friedolin B. (4234);
Arno K. (4239); Peter L. (17 656);
Rudolf Sch. (16 285); Monika H. (59 633);
Jörn A. (95 68o); Claus H. (96 454).

Literaturverzeichnis

BERARD,M.: Helvet. chir. Act., 21(1954), S. 245.- BRAUER,N.: Verh. dtsch. Ges. inn. Med. 37(1925), 95.- BRUNN, H.: Arch. Surg., 18(1929), S. 49o.- BRUNNER, A.: Arch. klin. Chir., 265(195o), S. 448.- COOLEY, A.: Surg. Gynec. Obstet. 1o1, 99(1956).- CHURCHILL,E. D., und R. BELSEY, Ann. Surg. 1o9, 481(1939).- DERRA,E.: Dtsch. med. Wschr.(1953), S. 457.- ENGEL, St.: Die Lunge des Kindes;Thieme Verlag Stuttg.(195o) S.46.- FANCONI, G. und WALLGREN,A.: Lehrbuch der Pädiatrie, Verlag Benno Schwabe Basel (1958).- GARRÈ,C.: Verh. dtsch. Ges. Chir.(19o7), S. 58.- GLUCK,Th.: Verh. dtsch. Ges. Chir.(19o7), S. 261.- KARTAGENER,M.: In Handbuch d. inn. Med.,Bd 4/2, S. 364;Springer, Berlin-Göttigen-Heidelberg 1956.- LENHARTZ, H.: Verh. dtsch. Ges. Chir. (19o7), S. 6o.- MALLORY, T.B.: The pathologenesis of bronchiektasis, New Engl. J. Med. 237, 795-798(1947).- OVERHOLT, R.H. und LANGER,L.: Thor. Surg. 3o, 288(1955).- RIENHOFF,W.F.: Bull.

John Hopkins Hosp., 53(1933), S. 39o .- SAUERBRUCH,F.: Arch. klin. Chir., 18o(1934), S. 312.- SERY,Zd.: Indikationen und Ergebnisse der Resektionstherapie der Bronchiektasen im Kindesalter. Mschr. f. Kinderhk. Bd. 111,Heft 5, S. 176-18o.- SMOLENSKI,E. und HUTH,J.: Ergebnisse operativer Behandlung kindlicher Bronchiektasen.- SZEKELY,E. und FARKAS,E.: Untersuchungen zu einigen Problemen der Bronchiektasen im Kindesalter. Z. f. Kinderchir. Bd.8, Heft 3, S. 225-232(197o).- THIEMANN,H.H.: Behandlungsergebnisse bei Bronchiektasen im Kindesalter nach 5-jähriger Betreuung. Dtsch. G.-wesen 197o, Bd.2, S. 19o3-19o6.- UEHLINGER,E.: Schweiz. med. Wschr. 7o1(1942).- VOIGT, H. Spätergebnisse nach chir. Behandlung von Bronchiektasen. Z.f. Erkr. d. Atmungsorgane, Bd.134, Heft 3,(1971), S. 435-44o.- WISSLER,H. und ZOLLINGER, H.: Helvet. paediatr. acta, Suppl.1 (1945).

Lebenslauf

Am 1o. 12. 1944 wurde ich als Sohn des Kaufmanns Erhard Romming und seiner Ehefrau Anna, geborene Beck, in Fürth/Bay. geboren.

Ab 1951 besuchte ich für 5 Jahre die Volksschule in Fürth, anschließend das Humanistische Gymnasium am selben Ort, wo ich dann im Sommer 1966 die Reifeprüfung ablegte.

Mit dem Sommersemester 1967 begann ich an der Friedrich-Alexander-Universität Erlangen das Studium der Medizin. An dieser Universität bestand ich im Februar 1968 den naturwissenschaftlichen Abschnitt der ärztlichen Vorprüfung, nach weiteren drei Semestern im August 1969 die ärztliche Vorprüfung. Am 12. 2. 1973 legte ich an derselben Universität das medizinische Staatsexamen ab.

Offsetdruck-Fotodruck
J. Hogl, 8520 Erlangen, Hauptstr. 109 (Nähe Martin-Luther-Platz) Tel. 22990